

Stevens Johnson syndrome: clinical case report

Síndrome Stevens Jonhson: reporte de caso clínico

 Lizette Urias-López.¹

¹ Secretaría de la Defensa Nacional, Hospital Militar Regional de Especialidades, Mazatlán, Sinaloa, México.

Autor de Correspondencia: *Lizette Urias Lopez. Dirección: Fraccionamiento Antiguo aAeropuerto, Calle Bravo #5, C.P.82146. Correo electrónico: lizeth.urias@hotmail.com

Citación: Urias-López, L. *Síndrome Stevens Jonhson: reporte de caso clínico. Rev. Sanid. Milit.* 2023;77(3):pp 1-9.

Abstract:

Introduction: Stevens Johnson Syndrome (SJS) is a potentially fatal dermatosis characterized by extensive epidermal and mucosal necrosis accompanied by an attack on the general condition, which together with Toxic Epidermal Necrolysis (TEN) are considered type IV hypersensitivity reactions, related to certain drugs in 60% of cases, being one of the rare diagnoses, but with a high mortality of up to 40%.

Case report: The following clinical case is a 34 year old male who started a generalized erythema picture immediately after administration of the medication trimethoprim/sulfamethoxazole, for which a complete blood count was requested showing leukocytosis, neutrophilia, elevated ESR, elevated PCR, elevated IgE, and after the clinical questioning, the ALDEN algorithm was performed, giving positive with 10 points associated with the previously mentioned medication, for which treatment was started with methylprednisolone, diphenhydramine, intravenous human immunoglobulin and a skin therapeutic plan, resulting in clinical improvement, avoiding complications and sequelae, until the day of discharge. In conclusion, a multidisciplinary management is required to attend to the clinical manifestations of the patient, helping him to a quick and effective recovery.

Keywords: Toxic epidermal necrolysis, ALDEN algorithm, intravenous human immunoglobulin



Resumen

Introducción: El síndrome Stevens Johnson (SSJ) es una dermatosis potencialmente fatal caracterizada por una extensa necrosis epidérmica y de mucosas que se acompaña de ataque al estado general, y junto con la necrólisis epidérmica tóxica (NET) se consideran reacciones de hipersensibilidad tipo IV, relacionadas con ciertos fármacos en 60% de los casos, siendo uno de los diagnósticos pocos frecuentes, pero con una alta mortalidad hasta del 40%.

Caso clínico: El siguiente caso clínico es un masculino de 34 años de edad que inició un cuadro de eritema generalizado inmediatamente tras la administración del medicamento trimetoprima/sulfametoxazol. Se le solicitó un hemograma mostrando leucocitosis, neutrofilia, VSG elevada, PCR elevada, IgE elevada, y tras el interrogatorio clínico se realiza el algoritmo ALDEN dando positivo con 10 puntos asociado al medicamento previamente dicho. Por lo tanto se le inicia tratamiento con metilprednisolona, difenhidramina, inmunoglobulina humana intravenosa y un plan terapéutico cutáneo, dando como resultado una mejoría clínica, evitando complicaciones y secuelas, hasta el día de su egreso. A manera de conclusión, se requiere un manejo multidisciplinario para atender las manifestaciones clínicas del inmunoglobulina humana intravenosa..

Palabras clave: necrólisis epidérmica tóxica, algoritmo ALDEN, inmunoglobulina humana intravenosa

INTRODUCCIÓN

El síndrome Stevens Johnson (SSJ) es una dermatosis potencialmente fatal caracterizada por una extensa necrosis epidérmica y de mucosas que se acompaña de ataque al estado general, y junto con la necrólisis epidérmica tóxica (NET) se consideran reacciones de hipersensibilidad tipo IV.⁽¹⁾

Es un proceso poco frecuente con elevada morbilidad y mortalidad del 5-40%, con una incidencia de 2 a 13 casos por millón de habitantes al año, y puede ocurrir en todas las edades y ambos sexos.⁽²⁾

Respecto a su etiología, la primera causa que desencadena el síndrome de Stevens Johnson son los fármacos en más del 50% de los casos, y hasta el 95% de éstos finalizan en necrólisis epidérmica tóxica.

Por su orden de frecuencia, los fármacos que ocasionan el SSJ son: antibióticos como trimetoprima/sulfametoxazol, ampicilina, ceftriaxona y azitromicina, anticonvulsivos como fenitoína, carbamazepina y ácido valproico, AINES como piroxicam y ketorolaco, y otros como antifúngicos, alopurinol y corticoesteroides. Por otra parte, la infección es la segunda causa del SSJ, en el cual participan los patógenos: *Mycoplasma pneumoniae*, Citomegalovirus, herpes virus y virus de hepatitis A.⁽³⁾

Se ha demostrado que las diferencias genéticas están implicadas con ciertos medicamentos, por ejemplo, el alelo HLA-B*15:02 y HLA-B*58:01 se asocian con la carbamazepina y el alopurinol.⁽⁴⁾

Existen dos teorías sobre su fisiopatología, la de mayor aceptación sostiene que existe una unión del fármaco con el complejo mayor de histocompatibilidad clase I (MHC 1) en una célula presentadora de antígeno, que posteriormente se une al receptor específico de célula T (TCR) y activa a los linfocitos T citotóxicos (CD8) y las células *natural killer* (NK) (CD56) generando la liberación de una proteína citolítica llamada granulisina, perforina y la granzima B causando la muerte celular del queratinocito mediante un daño a la membrana celular. La segunda teoría consiste en la vía de señalización FAS-FASL (ligando) en los linfocitos T citotóxicos (CD8), que produce la activación de caspasa 8 y genera la apoptosis.⁽⁵⁾

Con base en la morfología de las lesiones y en el porcentaje de área corporal comprometida, el SSJ se clasifica en:

- Síndrome de Stevens Johnson: compromete menos del 10% de la superficie corporal.
- Superposición de síndrome de Stevens Johnson y necrólisis epidérmica tóxica (NET): compromete de 10 a 30% de la superficie corporal.
- Necrólisis epidérmica tóxica (NET): se caracteriza por desprendimiento epidérmico mayor de 30%.⁽⁶⁾

El cuadro clásico comienza con fiebre 39-40°C, fotofobia, odinofagia, artralgias, hipotensión arterial, que posteriormente se desarrolla la característica fundamental; una lesión cutánea papular eritematosa en diana desarrollando una vesícula central con predominio en cara, cuello, tronco y extremidades, y signo de Nikolsky positivo, existen otras manifestaciones como mucositis, conjuntivitis, uretritis, etcétera.⁽⁷⁾

El diagnóstico es clínico principalmente, en el cual se utiliza el algoritmo ALDEN para encontrar el medicamento causal, y se complementa con biometría hemática, electrolitos séricos, química sanguínea, tiempos de coagulación, perfil hepático completo, hemocultivos, asimismo, la biopsia de piel en algunos casos resulta útil porque el patrón histológico muestra edema subepidérmico, formación bullosa y epidermolisis, así como macrófagos en dermis y epidermis, aunque no siempre guarda relación con la gravedad de la lesión.⁽⁸⁾

En el tratamiento el uso de esteroides puede ser efectivo durante la fase eritrodérmica inicial para disminuir el proceso inflamatorio, inmunoglobulina intravenosa en las primeras 48 a 72 horas, ya que interrumpe la interacción de la vía del Fas, tratamiento cutáneo con fomentos de sulfato de cobre y medicamento de sostén.⁽⁹⁾

Se han establecido parámetros para evaluar el pronóstico de la enfermedad, mediante la escala de SCORTEN, la cual evalúa la probabilidad de mortalidad, valorando un total de 7 parámetros.⁽¹⁰⁾

PRESENTACIÓN DEL CASO

Se presenta a un paciente masculino de 34 años, militar en activo, sin antecedentes personales patológicos, que llegó al servicio de urgencias del Hospital Militar Regional de Especialidades de Mazatlán, Sinaloa el día 15 de julio de 2021 por presentar máculas eritematosas en diana y vesículas de contenido seroso con predominio en miembros inferiores, tórax y torso. Eritema generalizado, prurito en palmas de ambas manos, disfagia, cavidad oral con queilitis bilateral, conjuntivitis, prepucio con presencia de edema con tejido necrótico y escroto con inflamación, así como signo de Nikolsky positivo, afectando el 10% de la superficie corporal total, el cual fue desencadenado inmediatamente tras la administración de 1 tableta del medicamento trimetoprima/sulfametoxazol, por antecedente diagnóstico de diarrea bacteriana (Figura 1, 2 y 3).

Figura 1. Paciente con máculas eritematosas en diana

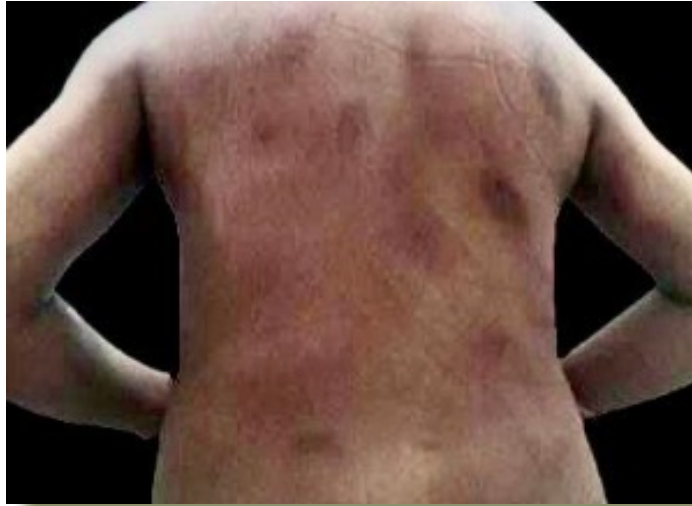

Figura 2. Órgano genital con presencia de edema y tejido necrótico

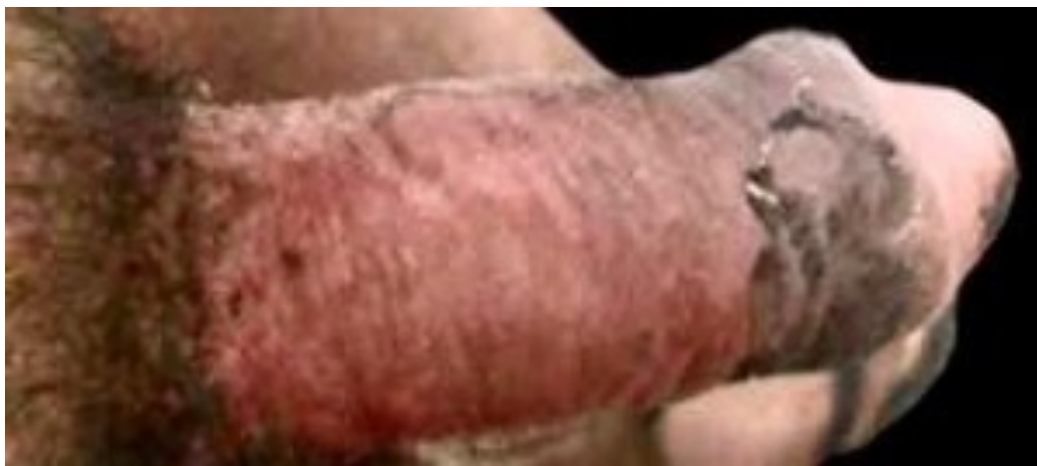
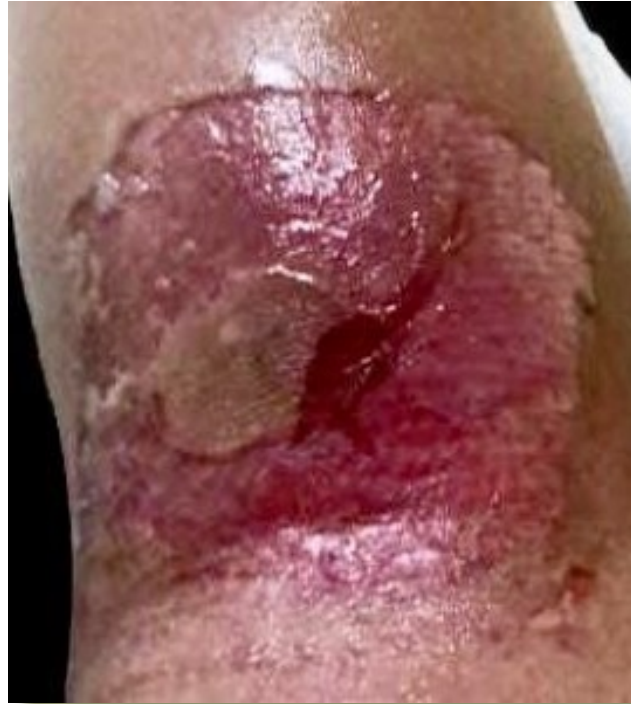
Figura 3. Signo de Nikolsky positivo en miembro superior



Durante su estancia en urgencias, se le tomaron los signos vitales mismos que se encontraban dentro de los parámetros normales.

Se le solicitó interconsulta al servicio de dermatología y tras su valoración clínica y realizar el algoritmo ALDEN, mismo que arrojó un resultado de 10 puntos, se sospechó el síndrome Steven Johnson causado por el medicamento trimetoprima/sulfametoxazol; de manera adicional, se solicitaron estudios de laboratorio para corroborar dicho diagnóstico, los resultados de estos estudios se encuentran en la tabla 1. Dando así un resultado confirmatorio del síndrome Steven Johnson.

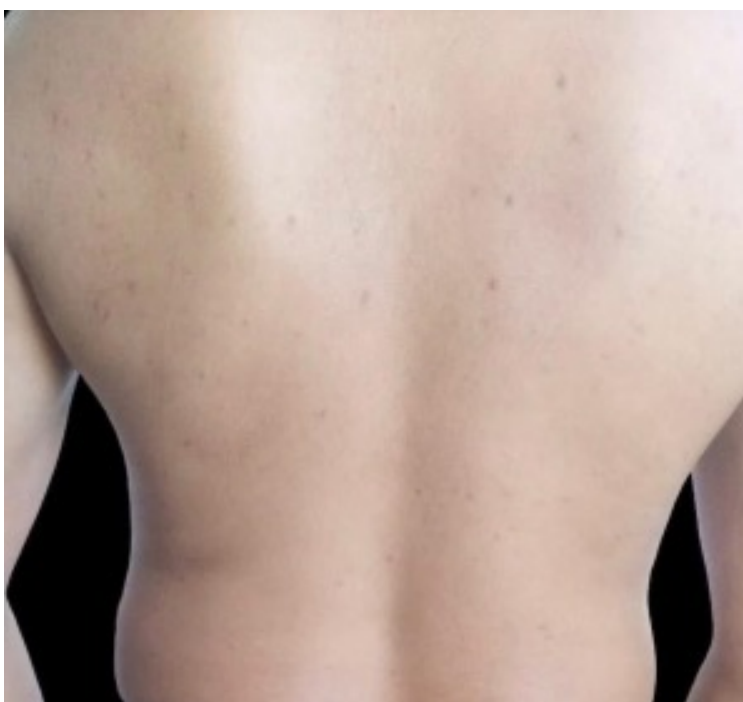
Tabla 1. Resultados de los estudios de laboratorios

Laboratorios	Resultados
Leucocitos	11.58 μ L
Neutrófilos	83.3 %
Hb	12.80 g/dL
Glucosa	144 mg/dL
Potasio	2.8 mmol/L
Calcio total	8.3 mg/dL
Proteínas totales	5.6 g/dL
Albúmina	2.9
VSG	35/hr
PCR	90 mg/L
IgE	122.UI/ml

Durante la estancia hospitalaria al paciente se le administró difenhidramina 50 miligramos vía intravenosa cada 8 horas, calcipotriol-betametasona 1 mililitro vía cutánea cada 12 horas, inmunoglobulina humana 60 gramos vía intravenosa por bomba de infusión a 20 cc/hora por 2 días y prednisona 60 miligramos vía oral cada 24 horas.

El día 27 de julio de 2021 se decidió el egreso hospitalario del paciente por mejoría al reportarse como hemodinámicamente estable, estado de hidratación normal, signo de Nikolsky negativo, composición corporal sin máculas eritematosas en diana ni vesículas, cavidad oral normal, aspecto de genitales sin anormalidades, así como resto de la exploración física dentro de los parámetros normales, por lo cual, se sugirió continuar con su plan de tratamiento de prednisona, pirfenidona en gel y se dieron indicaciones de cuidados generales y datos de alarma. Se citó nuevamente a consulta externa para valoración y control, del cual se dio de alta sin complicaciones por el servicio de dermatología (Figura 4).

Figura 4. Paciente con tejido epidérmico sin presencia de máculas eritematosas



DISCUSIÓN

El síndrome de Stevens Johnson y la necrólisis epidérmica tóxica son trastornos mucocutáneos graves caracterizados por apoptosis de queratinocitos y desprendimiento epidérmico, casi siempre es causado por un medicamento, más frecuentemente antibióticos como sulfonamidas, anticonvulsivos y alopurinol; sin embargo, también, pueden ser causada con poca frecuencia por ciertas infecciones, como *Mycoplasma*.⁽¹¹⁾ En cuanto a la etiología, el paciente cuenta con el

antecedente del consumo previo de sulfonamidas (trimetoprima/sulfametoxazol), por lo cual, dicho fármaco fue el causante del síndrome de Stevens Jonhson de nuestro caso.

Este síndrome empieza de manera súbita, con fiebre de 39 a 40 °C, malestar general, cefalea, dolor de garganta y articular, taquipnea, y pulso débil y acelerado. Afecta las mucosas oral, conjuntival, nasal, anal y genital. La estomatitis se manifiesta por vesículas en labios, lengua, carrillos, velo del paladar y faringe, y deja ulceraciones hemorrágicas y seudomembranas; se observa dificultad para deglutir y salivación abundante. En la piel aparece en poco tiempo una dermatosis con tendencia a la generalización, que predomina en cara, tronco, manos y pies, constituida por una erupción vesiculoampollar en ocasiones hemorrágica que origina erosiones y costras melicéricas; también hay pápulas y lesiones purpúricas y petequiales.⁽¹²⁾ Las manifestaciones del paciente concuerda ampliamente con la descripción de los signos y síntomas del síndrome Stevens Johnson, poniendo de manifiesto que es una entidad muy variable, pero con características propias que hacen pensar el diagnóstico solamente con la clínica.

Aunque no es indispensable, en los pacientes con cuadro clínico sugestivo de síndrome de Stevens Johnson, se puede practicar una biopsia de piel para confirmación diagnóstica. El diagnóstico se puede complementar con biometría hemática, elevación de velocidad de eritrosedimentación globular y proteína C reactiva, además de IgE sérica, tiempos de protombina y tromboplastina alargada y alteraciones en el perfil hepático.⁽¹³⁾ El abordaje realizado no incluyó la biopsia de piel, ya que no es estrictamente necesaria para confirmar el diagnóstico, en nuestro paciente predominaron las manifestaciones clínicas y alteraciones bioquímicas, concluyendo que se trataba de dicho síndrome.

En cuanto a tratamiento y mortalidad, un metaanálisis de 11 variantes de tratamiento mostró que la terapia de combinación de corticosteroides e inmunoglobulina intravenosa fue el único tratamiento con beneficios de supervivencia significativos.⁽¹⁴⁾ Tal y como se muestra en el caso presentado, nuestro paciente logró mejoría significativa con la terapia de metilprednisolona e inmunoglobulina humana intravenosa, concordando con los resultados de dicho estudio.

Para determinar la probabilidad de mortalidad se usó una escala que valora siete factores de riesgo, conocida como escala SCORTEN. Esta escala evalúa la edad, malignidad asociada, frecuencia cardiaca, nitrógeno úrico sérico, porcentaje de superficie corporal total comprometida, bicarbonato y glucosa sérica. Cuantos más valores positivos estén presentes, mayor puntuación en la escala SCORTEN y mayor probabilidad de fallecer.⁽¹⁵⁾ En el caso presentado se valoró la escala SCORTEN el cual obtuvo dos puntos (edad y superficie total corporal) con un porcentaje de 12.2% de probabilidad de mortalidad. Cabe destacar, que el paciente fue egresado sin complicaciones dérmicas con pronóstico bueno para la vida y la función.

CONCLUSIÓN

El síndrome de Stevens Johnson es una dermatosis de alta morbimortalidad y es uno de los diagnósticos pocos frecuentes, hasta el momento no se ha determinado específicamente por cuáles vías se da la muerte celular masiva de los queratinocitos, con base a esto, es importante que durante la historia clínica se logre identificar lo más pronto posible el agente causal, dando énfasis a los antibióticos.

A pesar de que esta entidad suele ser un reto diagnóstico para cualquier médico, es indispensable tener una visión por un grupo multidisciplinario y tener un abordaje que contemple una valoración completa para el planteamiento de un tratamiento eficiente, así como evitar complicaciones.

FUENTE DE FINANCIAMIENTO

El autor declara no tener fuentes de financiamiento.

DECLARACIÓN DE CONFLICTO DE INTERÉS

El autor declara no tener algún conflicto de interés.

REFERENCIAS

1. Pacheco-Ambriz, D, Félix-Guerrero L, Olivas-Cárdenas G A, Amarillas-Villalvazo A P, Díaz-Amezquita L. Síndrome de Stevens-Johnson asociado con la administración de vacuna Janssen Ad26.COVID.S COVID-19 en Tijuana, Baja California, México. *Dermatol Rev Mex.* 2021;65(5). doi: <https://doi.org/10.24245/dermatolrevmex.v65i5.6913>
2. Barrera-Ochoa CA, Marioni-Manríquez S, Cortázar-Azuaje AM, Quijada-Ucelo ZM, Saba-Mussali AJ, Vega-Memije ME. Tratamiento con inmunoglobulina intravenosa y esteroides sistémicos en pacientes con necrólisis epidérmica tóxica: Experiencia en un hospital en Ciudad de México. *Actas Dermo-Sifiliográficas.* 2022;113(3):294–9. doi: <https://doi.org/10.1016/j.ad.2021.08.008>
3. Benedetti J. Síndrome de Stevens-Johnson (SSJ) y necrólisis epidérmica tóxica (NET) - Trastornos dermatológicos. Manual MSD versión para profesio; 2022.
4. López DDC, Bautista DKM, Martínez REG, Molina AG. Síndrome de Stevens Johnson-necrólisis epidérmica tóxica. *An Med Asoc Med Hosp ABC.* 2022;67(2):137–41. doi: <https://doi.org/10.35366/106029>
5. Liotti L, Caimmi S, Bottau P, Bernardini R, Cardinale F, Saretta F, et al. Clinical features, outcomes and treatment in children with drug induced Stevens-Johnson syndrome and toxic epidermal necrolysis. *Acta Biomed.* 2019;90(3-S):52–60. doi: <https://doi.org/10.23750/abm.v90i3-S.8165>
6. Mayorga JS, Jiménez AV, Sánchez ACA. Síndrome de Stevens-Johnson y Necrólisis Epidérmica Tóxica. *Revista Medica Sinergia.* 2020 Jan 1;5(1):e308–e308. doi: 10.31434/rms.v5i1.308
7. Paredes-Lascano P, Robalino-Quintana M, Acosta-Acosta E, Bravo-Paredes A, Naranjo-Vázquez G. Síndrome de Stevens-Johnson en edad pediátrica. *Revista científica digital INSPILIP.* 2018;2(1):1–16.
8. Instituto Mexicano del Seguro Social. Diagnóstico y Tratamiento del Síndrome de Stevens- Johnson/ Necrólisis Epidérmica Tóxica. México: Instituto Mexicano del Seguro Social; 2011.
9. Chávez DSF, Carrera JEJ. Síndrome de Steven-Johnson y necrolisis epidérmica toxica: revisión bibliográfica actualizada. *Ciencia Latina Revista Científica Multidisciplinar.* 2022;6(5):644–61. doi: https://doi.org/10.37811/cl_rcm.v6i5.3105 Park HJ, Yun J, Kang DY, Park J-W, Koh Y-I, Kim S, et al. Unique Clinical Characteristics and Prognosis of Allopurinol-Induced Severe Cutaneous Adverse Reactions. *The Journal of Allergy and Clinical Immunology: In Practice.* 2019;7(8):2739-2749.e3. doi: <https://doi.org/10.1016/j.jaip.2019.05.047>

10. **Park HJ, Yun J, Kang DY, Park J-W, Koh Y-I, Kim S, et al.** Unique Clinical Characteristics and Prognosis of Allopurinol-Induced Severe Cutaneous Adverse Reactions. *The Journal of Allergy and Clinical Immunology: In Practice*. 2019;7(8):2739-2749.e3. doi: <https://doi.org/10.1016/j.jaip.2019.05.047>
11. **Zhang AJ, Nygaard RM, Endorf FW, Hylwa SA.** Stevens-Johnson syndrome and toxic epidermal necrolysis: retrospective review of 10-year experience. *Int J Dermatol*. 2019;58(9):1069–77. doi: <https://doi.org/10.1111/ijd.14409>
12. **Arenas-Guzmán R.** Síndrome de Stevens-Johnson. In: *Dermatología Atlas, diagnóstico y tratamiento*,. 6th ed. McGraw Hill; 2015.
13. **Cros A, Borges González S, Estévez Carrizo F.** Reacciones adversas medicamentosas graves: síndrome de Stevens-Johnson y necrólisis epidérmica tóxica. *Revista Médica del Uruguay*. 2004;20(3):172–7.
14. **Tsai T-Y, Huang I-H, Chao Y-C, Li H, Hsieh T-S, Wang H-H, et al.** Treating toxic epidermal necrolysis with systemic immunomodulating therapies: A systematic review and network meta-analysis. *Journal of the American Academy of Dermatology*. 2021;84(2):390–7. doi: <https://doi.org/10.1016/j.jaad.2020.08.122>
15. **Gaviria-Castellanos JL, Figueroa-Restrepo LG, Gaviria-Castellanos JL, Figueroa-Restrepo LG.** Uso de membrana amniótica en el tratamiento de la necrólisis epidérmica tóxica. Caso clínico. *Cirugía Plástica Ibero-Latinoamericana*. 2022;48(2):199–206. doi: 10.4321/s0376-78922022000200011