

# Esporotricosis cutáneo-linfangítica abdominal. Reporte de un caso y revisión de la literatura

Mayor M.C. Tomás **Estrada-García**,\*  
M.C. Juan Francisco **Hernández-Franco**,\*\* M.I.P. Yunuen **Rivera-Suazo**\*\*\*

Hospital Militar Regional. Acapulco, Gro.

## RESUMEN

La esporotricosis es una infección micótica subcutánea causada por el hongo dimorfo *Sporothrix schenckii*, el cual vive como saprofito en suelo, vegetales, material orgánico; se inocula a través de traumatismos cutáneos; topográficamente cara y extremidades son sitios comunes de afección, la presentación en área abdominal es inusual. Presentamos el caso de una paciente femenina de 37 años de edad quien inicialmente presentó un absceso de pared abdominal periumbilical, mismo que fue drenado por el Servicio de Cirugía, tres semanas después en cicatriz quirúrgica presenta una goma con secreción seropurulenta y dos nódulos con trayecto linfangítico, con base a los hallazgos clínicos aunado a la realización del cultivo se diagnosticó esporotricosis cutáneo-linfangítica abdominal con excelente respuesta a itraconazol oral por seis meses.

**Palabras clave:** Esporotricosis, nódulo, goma.

## Introducción

La esporotricosis es una infección micótica subcutánea cosmopolita y endémica prevalente en la República Mexicana.<sup>1</sup> Es causada por *Sporothrix schenckii* hongo dimorfo que vive como saprofito en el suelo, materia orgánica y vegetales, la vía de entrada es por inoculación traumática de heridas pequeñas o excoriaciones causadas por espinas, astillas, carrizos, zacates o paja secos, mordeduras de gato o contacto con vegetales secos.<sup>2</sup> La topografía más frecuente es en extremidades y cara, se caracteriza por la presencia de nódulos o gomas que dan lugar a lesiones fijas verrugosas o linfangíticas.<sup>3</sup> El diagnóstico se realiza con los hallazgos clí-

## *Sporotrichosis abdominal lymphocutaneous. Case report and review of the literature*

### SUMMARY

The sporotrichosis is one infection mycosis subcutaneous caused by the a dimorphic fungi *Sporothrix schenckii*, which lives as in ground, vegetables material organic and inoculate through cutaneous trauma, topographically face and extremities are common sites of affection, the presentation in abdominal area is unusual. We present the case of female patient of 37 years of age appears that initially presented and abscess of periumbilical abdominal wall, same that was drained by Service of Surgery, 3 weeks later in surgical scar presents 1 rubber and 2 nodules lymphocutaneous distribution, with the clinical findings combined the accomplishment of the culture diagnose sporotrichosis abdominal lymphocutaneous with excellent oral answer to itraconazol by 6 months.

**Key words:** Sporotrichosis, nodule, rubber.

nicos y el cultivo,<sup>4</sup> el tratamiento es base de yoduro de potasio y/o antimicóticos sistémicos durante 3-6 meses.<sup>5</sup>

## Presentación del caso clínico

Se trata de paciente femenina 37 años, originaria y residente en Acapulco, Guerrero; casada, dedicada al hogar y en tiempo libre estilista; sin enfermedades crónicas degenerativas. Evolución de un mes con presencia de absceso de pared abdominal en región periumbilical secundario a trauma, ocasionado por espina de nopal al colgar ropa, dos meses antes. Inicialmente fue tratada extrahospitalariamente con punciones de agujas finas y amoxicilina a dosis habituales sin mejoría.

\* Jefe del Servicio de Dermatología. Hospital Militar Regional de Acapulco, Gro. Diplomado en Micología Médica, UNAM. \*\* Especialista en Cirugía General, Ex-Director del Hospital Militar Regional de Acapulco, Gro., actualmente Jefe Regional del Servicio de Sanidad V Región Militar La Mojonera, Jalisco.

### Correspondencia:

Dr. Tomás Estrada-García

Hospital Militar Regional. Av. Ruiz Cortés s/n. Col. Alta Progreso, Acapulco, Gro. C.P. 39610. Tel.: 01744 445-6586

Correo electrónico: docemnteg@yahoo.com.mx

Recibido: Agosto 2, 2010.

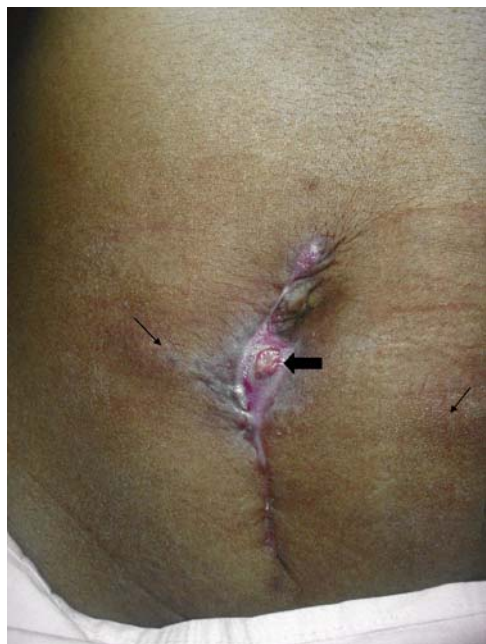Aceptado: Enero 14, 2011.

A su ingreso, signos vitales y estudios paraclínicos sin hallazgos relevantes, fue abordada por el Servicio de Cirugía General decidiendo drenaje quirúrgico y antibióticos con doble esquema con metronidazol y ceftriaxona, posteriormente ciprofloxacino siendo egresada con mejoría clínica 72 hrs después del ingreso, curso las primeras dos semanas sin complicaciones; sin embargo, una semana después desarrolló en el centro de la cicatriz quirúrgica una goma de 1 cm de diámetro con salida de secreción seropurulenta, así como dos nódulos de 1.5 cm en piel sana adyacente (uno a cada lado) con trayecto linfático (*Figura 1*).

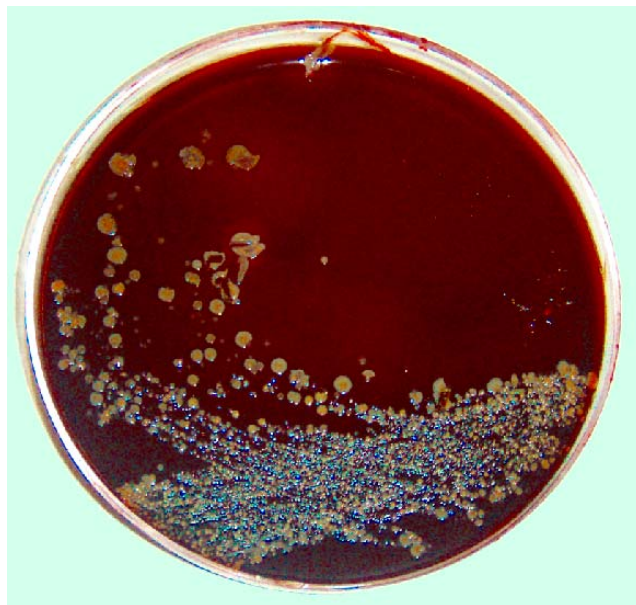
Se interconsultó al Servicio de Dermatología, el cual, con base en la morfología y topografía de las lesiones primarias –presencia de una goma y dos nódulos en el trayecto de los linfáticos– sospecha esporotricosis cutáneo-linfangítica abdominal, por lo que realiza cultivo de secreción, obteniéndose desarrollo de colonias de aspecto levaduriforme color crema en agar sangre y amarillas en gelosa de Sabouraud (*Figuras 2 y 3*), así como la presencia de hifas delgadas, septadas y ramificadas con reproducción en simpodulosporas en el examen microscópico típicos del hongo dimorfo *Sporothrix schenckii*, confirmándose el diagnóstico clínico, indicando tratamiento con itraconazol a dosis de 300 mg por día durante seis meses con excelente respuesta (*Figura 4*).

## Discusión

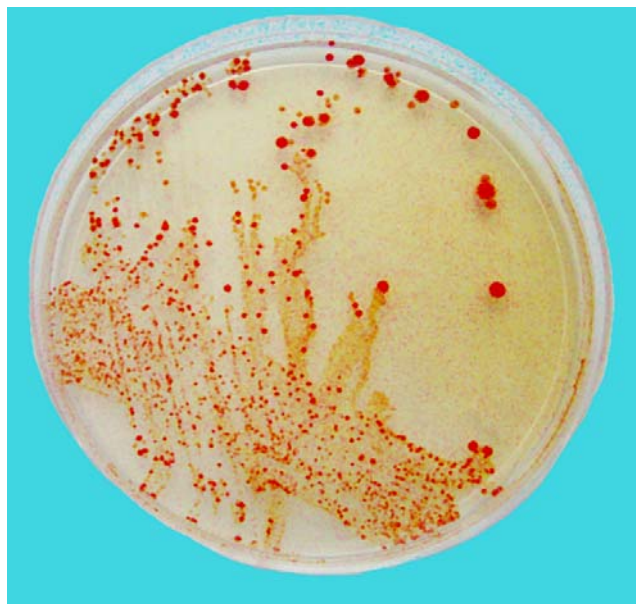
La esporotricosis es una infección micótica subcutánea que ha sido reportada prácticamente en todos los estados de la República Mexicana, el estado de Guerrero tiene en sus



**Figura 1.** Imagen clínica inicial donde se aprecia la cicatriz quirúrgica, en el centro de ésta una goma –flecha negra gruesa– con superficie erosionada con secreción seropurulenta y dos nódulos (uno a cada lado) –flechas negras delgadas– con trayecto linfático.

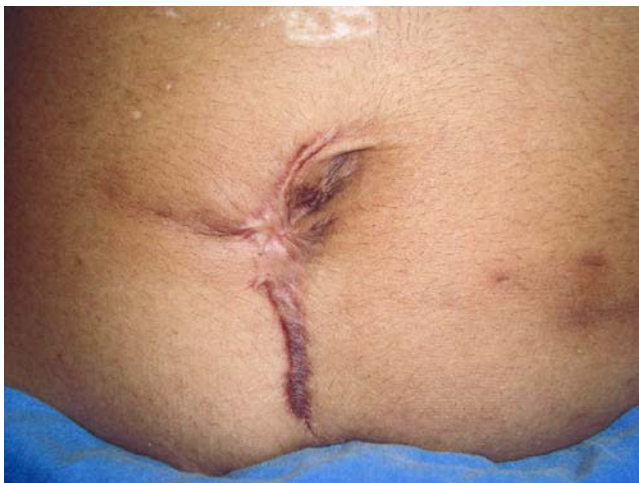

**Figura 2.** Cultivo en agar sangre donde se aprecia colonia de aspecto levaduriforme color crema.



**Figura 3.** Cultivo en agar dextrosa Sabouroud con colonia amarillo-naranjada en fase levaduriforme.

diferentes regiones geográficas características físicas que favorecen la prevalencia de esta enfermedad: estaciones lluviosas, calientes, frías y secas. El hongo crece mejor a más de 15 °C y humedad de 90%.<sup>6</sup> La ocupación fue determinante para la presentación del padecimiento, ya que en la literatura se menciona a las actividades propias del hogar dentro de los factores laborales para favorecerlo; también afecta a campesinos, floristas, cazadores, mineros, pescadores, empacadores de vidrio y loza y niños en edad escolar.<sup>7</sup>



**Figura 4.** Imagen clínica posterior a tratamiento con seis meses con itraconazol sistémico 300 mg diario.

La inoculación traumática que en el caso presentado fue con espina de nopal, es parte de las diversas estructuras descritas como fuentes de introducción en la piel de este hongo y también deben considerarse lesiones cutáneas ocasionadas por plantas secas, paja, espinas de rosales, vidrios e incluso ocasionadas por animales como son mordeduras de rata, armadillos y picaduras de insectos, de hecho en algunas descripciones extranjeras se considera como probable inoculación traumática para la afección abdominal el contacto con gatos.<sup>7,8</sup>

La topografía es relevante en el caso expuesto debido a que la región abdominal es un sitio raro de presentación, dentro de los reportes más amplios se considera que los miembros superiores son el sitio más común de afección con 45-53%, en segundo lugar la cara con 14-21% y extremidades inferiores con 18-23% ocupan el tercer sitio; el tronco, desde el punto de vista dermatológico, es el sitio donde se estudia el abdomen, área inusual de presentación del padecimiento debido a la menor posibilidad de trauma en el tegumento.<sup>9</sup> La presentación clínica fue disimulada por la infección bacteriana agregada, que fue resuelta por el Servicio de Cirugía y posteriormente se evidenció el hallazgo clínico típi-

co de esporotricosis linfangítica que es la variedad más común en 75% de los casos.<sup>8</sup>

La respuesta al tratamiento fue excelente con itraconazol con dosis de 300 mg diario por seis meses, que concuerda con lo que la literatura recomienda tanto en dosis como en tiempo de posología; con dicho imidazol sistémico, el rango de respuesta terapéutica es de 200-400 mg por 3-6 meses.<sup>10</sup>

## Conclusión

El diagnóstico en este caso clínico poco común de esporotricosis cutáneo-linfangítica abdominal se sospechó basado en el antecedente traumático, la lesión dermatológica primaria (goma y nódulos) además de la distribución en el trayecto de los linfáticos. A pesar de la relevancia clínica de esta presentación inusual de la topografía abdominal, la mayor importancia radica en el trabajo interdisciplinario que existió para su diagnóstico.

## Referencias

1. Saúl A. Lecciones de dermatología. 13a. Ed. México: Méndez Ed.; 1996, p. 202-4.
2. Arenas R. Micología médica. México: MacGraw Hill; 2004, p. 129-30.
3. Bonifax A. Miología médica básica. México: Méndez Ed.; 2005, p. 185-6.
4. López R. Micología médica, procedimientos para el diagnóstico de laboratorio. México: Trillas; 2006, p. 68.
5. Restrepo A. Treatment of tropical mycoses. *J Am Acad Dermatol* 1994; 31: 91-102.
6. Mayorga JA y cols. Esporotricosis 100 años después. *Dermatología Rev Mex* 1999; 43: 522-9.
7. Mayorga JA. Esporotricosis en el estado de Jalisco, estudio clínico-epidemiológico. *Dermatología Rev Mex* 1997; 41(3): 105-8.
8. Bastos de Lima M, et al. Sporotrichosis with widespread cutaneous lesions: report of 24 cases related to transmission by domestic cats in Rio de Janeiro, Brazil. *Int J Dermatology* 2003; 42: 677-81.
9. Espinoza-Texis A, Hernández-Hernández F, Lavalle P, Barba RJ, López MR. Estudio de 50 pacientes con esporotricosis. Evaluación clínica y de laboratorio. *Gac Med Mex* 2001; 137(2): 111-6.
10. Sharkey MPK, Kaufman CA, Graybill JR, et al. Treatment of sporotrichosis with itraconazole. *Am J Med* 1993; 95: 279-85.

